

Entzündungen im Kiefer und NICO

Meine langjährigen Erfahrungen in der Störfelddiagnostik ließen mich auf Störungen im Zahn- und Kieferbereich konzentrieren. Mit meinem umfassenden Wissen kann ich Ihnen als Ratsuchenden und Patient genau in solchen Fällen zur Seite stehen, sollten Sie die Ursache Ihrer Erkrankungen im Zahn- oder Kieferbereich vermuten. Meine Testmethoden (in Anlehnung an die EAV) erlauben es mir, recht detaillierte Aussagen über den Vitalzustand Ihrer Zähne zu machen und im Röntgenbild nicht sichtbare Störfelder wie krankhafte Knochenumbauten, NICO und Kieferostitiden aufzuspüren.

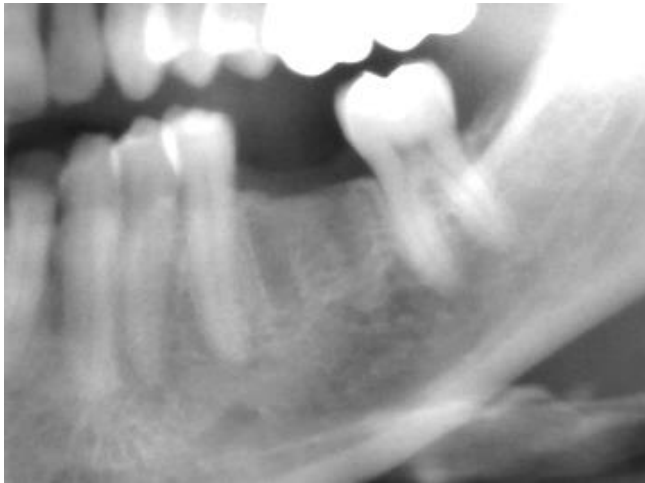
Angeregt durch einen außergewöhnlichen Vortrag der Kieferchirurgin Dr. Babette Klein aus Hamburg wurde mein Fokus auf die Zahnstörfelder gelenkt. Und zwar nicht auf die in den Röntgenbildern sichtbaren Erkrankungen, sondern speziell auf die nichtsichtbaren, fettig degenerativen und hochtoxischen Knochenumbauten oft als Folge von Zahnextraktionen, sogenannten NICO. Letztere sind i.d.R. nur über die modernen 3D-bildgebenden Diagnoseverfahren wie DVT (Digitale Volumen Tomographie) und Denta-CT erkennbar. Meine Testmethoden erlauben es mir, die Auswirkung von Zahnstörfeldern mit seiner Fernwirkung auf den ganzen Körper unabhängig von bildgebenden Verfahren aufzuzeigen, so dass dann, falls erforderlich, ein Kieferchirurg oder Zahnarzt diese Stellen gezielt bearbeiten kann.

NICO werden von den Schulmedizinern im Allgemeinen nicht erkannt, oft auch ignoriert, die Deutsche Gesellschaft für Umweltzahnärzte (DEGUZ) und Ganzheitliche Zahnmedizin (GZM) hat dies dagegen im Fokus und ihre Mitglieder sind entsprechend ausgebildet. Insbesondere die 8er/Weisheitszähne und 6er/Backenzähne sind gerne betroffen, mit weitreichenden Folgen wie Reizdarmsyndrom, Downregulierung sämtlicher Hormone aufgrund der toxischen Umbauprodukte. Desweiteren Schlafstörungen, KPU, HWS-Syndrom und Veränderung der Kieferarchitektur durch Zug auf die Mund- und Wangenmuskulatur, Chronifizierung von Borreliose, EBV, CMV und weiteren Erkrankungen.

Bei vielen beginnt der Leidensweg bereits in jungen Jahren nach Entfernung der ersten Zähne im Rahmen einer Kieferregulierung, später meist mit Anfang 20 durch Extraktion der 8er/Weisheitszähne. Immer scheinen die Extraktionswunden komplikationslos zu heilen, aber im Inneren des Knochens entsteht anstelle guter spongiöser Knochensubstanz eine gelblich-grüne fettige Masse. Da es sich um eine Wundheilungsstörung handelt und nicht um eine bakterielle Entzündung, reagiert der Körper oft nicht mit Erhöhung der üblichen im Blut auffindbaren Entzündungsparameter. Und den Röntgenbildern sind aufgrund der Aufnahmetechnik im Aufzeigen solcher Erkrankungen enge Grenzen gesetzt. Die Folge ist, dass sie unaufgedeckt über viele Jahre für gesundheitliche Störungen aller Art sorgen können.

Die Frage, was bringt junge Menschen in einer Zeit ihrer eigentlich größten Vitalität bei einer Zahnextraktion in solch weitreichende Heilungsstörungen, führte mich, was meine Sciht als Heilpraktikerin anbetraf, unter anderem über Stoffwechselformen, Autoimmun-erkrankungen wie Hashimoto als auch KPU/HPU und dem MTHFR-Polymorphismus, unter dem insbesondere Frauen oft leiden.

Zusammen mit der Belastung durch Umweltgifte und einer reduzierten Entgiftungsleistung der Leber hat dies gravierende Auswirkungen auf die immunologische Reaktionsfähigkeit des Menschen.



Patientin 48 J.

Die Stellen des vor Jahren gezogenen 36er (li unten) blieben dauerhaft sichtbar und verursachten Nackenprobleme. Die chirurgische Öffnung ergab eine tiefe NICO mit gelblich grünem, fettigem Exsudat.

Zahnärztlicherseits wurde es als unproblematisch eingestuft und die Stelle sollte sogar mit einem Implantat versehen werden.

Ein Gemisch diverser Metallversorgungen im Mundraum bereitet vielen Patienten meist auch gesundheitliche Schwierigkeiten. Physikalisch reagieren verschiedene Metalle miteinander über galvanisch-elektrische nervenreizende Ströme. Metalle haben eine Antennenwirkung mit der Folge der Überstimulation des betroffenen Zahnes und der damit verbundenen Organe, Gelenke, Drüsen oder Muskelpartien. Titanimplantate neigen aufgrund der Materialeigenschaften zur Biofilmbildung, und das trotz guter oberflächlicher Pflege. Problematisch ist die Biofilmbildung entlang des Implantates runter in den Knochen hinein. Ein Röntgenbild kann dies nicht aufzeigen wegen der Abstrahlungen des Implantates. Kobalt-Chrom-Molybdänlegierung im Mund wie u.a. bei Kronen oder Prothesen verwendet, können neurotoxisch wirken, so neuere Untersuchungen, die bis hin zu Visusminderung und Hörverlust beitragen können.

Das Feld der Einflussnahme der Zähne auf die gesamtkörperliche Situation ist immens.

Schauen wir zusammen bei Ihnen, ob möglicherweise in Zahnstörfeldern der Schlüssel zu mehr Gesundheit liegen könnte. Und bitte bringen Sie zu Ihrem Termin bei mir ein aktuelles, wenn möglich digitales Gesamtpanorama-Röntgenbild (OPG) mit.

Meiner Erfahrung nach sind NICO und Kieferknochenentzündungen zwingend durch speziell ausgebildete Kieferchirurgen nach Maßgabe ihrer diagnostischen Möglichkeiten auszuräumen und neben der Schulmedizin auch naturheilkundlich zu begleiten.

PATIENTENINFORMATION

Ich freue mich die naturheilkundliche Seite für Sie vertreten zu dürfen. Hervorragende Ergebnisse seitens der kieferchirurgischen Seite weiß ich von Dr. med. Babette Klein, Fachärztin für Mund-Kiefer-& Gesichtschirurgie aus Hamburg (www.implantate-hamburg-zahn.de) dank ihrer sehr sorgfältigen Arbeit sowie Dr. Dr. med. Jana Stränger MKG aus Essen (www.mkg-an-der-ruhr.de) zu berichten. Andere Kieferchirurgen der DEGUZ und GZM werden entsprechend oder ähnlich arbeiten.

Selber bin ich ebenfalls Mitglied der DEGUZ, damit ich mit meinem Wissen um Zusammenhänge auf dem neuesten Stand bleibe.

"In gesunden Zähnen liegt ein Schlüssel zur Gesundheit – gehen wir es gemeinsam an."